

## ANATOMÍA APLICADA

### EL LABORATORIO EN EL AULA DE BIOLOGÍA

Por todos es sabido que cuando realizamos algo de forma práctica entra en juego la memoria de diferentes tipos: visual, auditiva, táctil, olfativa, lingüística o contextual. Cualquiera ha podido comprobar que para aprender algo siempre es buena idea emplear la práctica además de la teoría, pues lo que no memorizamos a través de un sentido, podemos hacerlo por otro; o aquel esquema científico de la estructura de un órgano que no comprendimos en nuestro libro de texto, quedó aclarado cuando nosotros mismos tuvimos ese órgano en nuestras manos y lo manipulamos. La práctica es la base del aprendizaje.

Esto es lo que tratamos de hacer en la asignatura Anatomía Aplicada. Con un programa que abarca desde el sistema cardiopulmonar, al digestivo, excretor, sistemas de coordinación y regulación o el aparato locomotor, la parte práctica es esencial; por no mencionar los efectos positivos que esta ejerce sobre la motivación de los alumnos para con la asignatura (Figura 1).



Figura 1. Alumnos de 1º de Bachillerato de Ciencias en el laboratorio de Biología.

En este curso, acabado de forma prematura en su forma presencial, hemos realizado las siguientes prácticas:

- Detección mediante reactivo Lugol de la presencia de almidón en alimentos no proteicos
- Realización de una maqueta del sistema pulmonar
- Cálculo de parámetros respiratorios
- Estudio de la presión arterial y el pulso cardiaco
- Disección de corazón
- Disección de riñón
- Disección de vías respiratorias, pulmones, corazón e hígado
- Estudio del homúnculo sensorial
- Estudio de los receptores del sabor

Otras prácticas que estaban proyectadas pero que finalmente no hemos podido realizar son:

- Disección de cerebro
- Disección de ovarios y testículos
- Disección del ojo

A continuación, se recogen algunas imágenes y descripciones de algunas de las experiencias de laboratorio realizadas durante el curso 2019-2020.

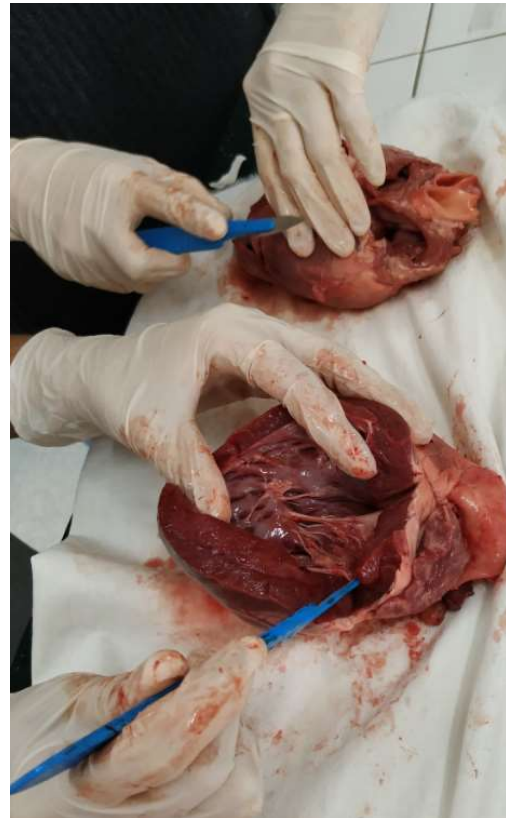
## DISECCIÓN DE CORAZÓN

Utilizando corazones de cerdo y cordero, muy similares a los humanos, la disección nos permitió observar las principales arterias y venas de entrada y salida del corazón (arteria pulmonar, arteria aorta, venas pulmonares y venas cavas) (Figura 2), las aurículas y ventrículos, surco interventricular y surco auriculoventricular, así como los músculos papilares (Figura 3), válvulas y el propio miocardio.

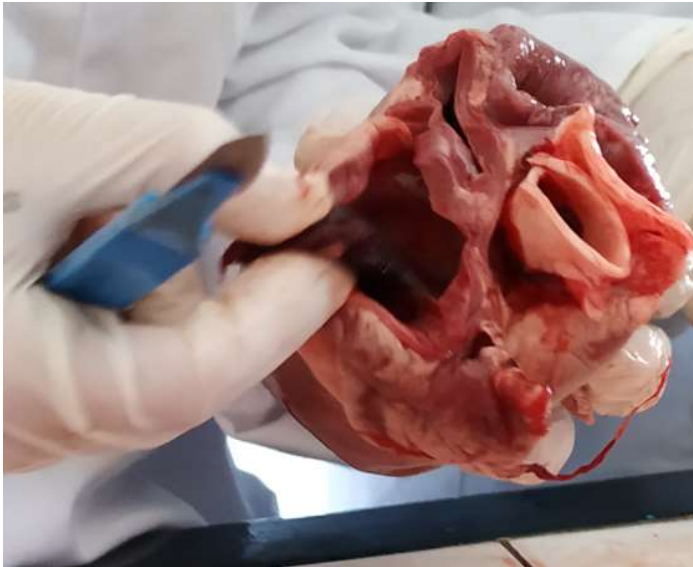

Figura 2. En la imagen superior se observan los distintos vasos sanguíneos en su entrada y salida al corazón.

En la imagen de la derecha, dos alumnos realizan su disección y muestran las cavidades del corazón.



A pesar de las reticencias iniciales de los estudiantes a trabajar con órganos, la adaptación fue rápida y todos realizaron la práctica satisfactoriamente.

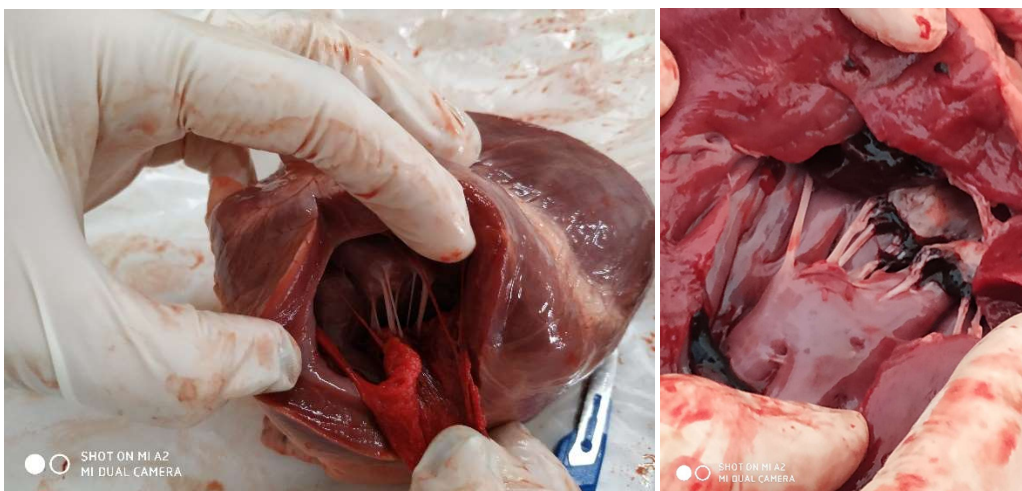


Figura 3. Detalle de los músculos papilares y cuerdas tendinosas del corazón. Durante la sístole, los músculos papilares se contraen, tirando de los velos de las válvulas auriculoventriculares (tricúspide y mitral).



## DISECCIÓN DE RIÑÓN

En otra sesión, estuvimos estudiando la estructura del riñón. Como puede observarse en la imagen, en la que se muestra un corte sagital de riñón de cerdo realizado por los alumnos, se distinguen de fuera hacia dentro: la corteza renal, médula renal (pirámides de Malpighi) y pelvis renal (Figura 4)

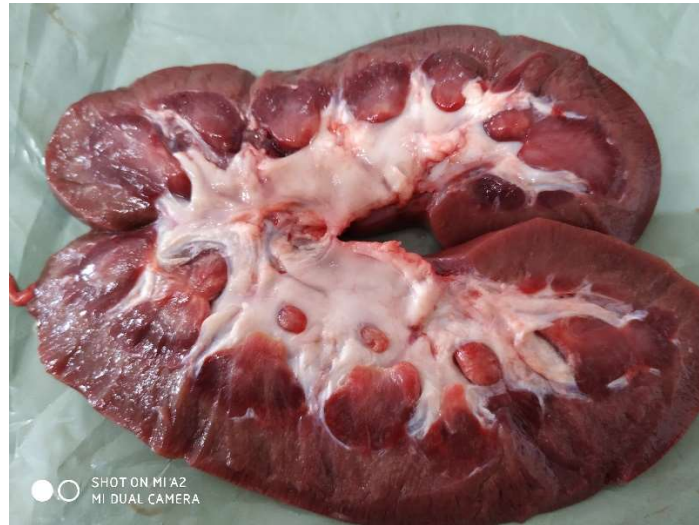

Figura 4. Corte sagital de riñón.

Una vez estudiado el sistema excretor y el aparato urinario en clase, la relación entre teoría y práctica resultó muy fácil a los estudiantes, quienes rápidamente reconocieron las estructuras anatómicas sobre el propio órgano (Figura 5).

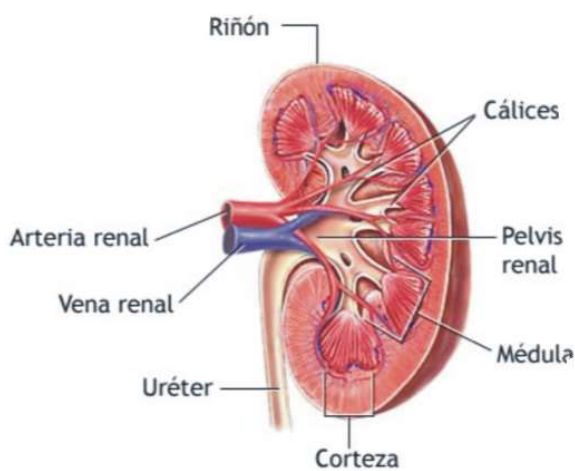


Figura 5. Los alumnos muestran su disección. Relacionaron de forma muy eficiente los esquemas científicos con los que habíamos trabajado en clase (imagen de la izquierda), con la observación directa en el órgano.

## DISECCIÓN DE VÍAS RESPIRATORIAS, PULMONES, CORAZÓN E HÍGADO

Durante esta sesión pudimos realizar una revisión bastante completa de todos los aspectos relacionados con la anatomía del sistema cardiopulmonar, pues revisamos tanto vías respiratorias como pulmones y corazón. En esta misma sesión también estudiamos la estructura y anatomía del hígado (Figura 6).

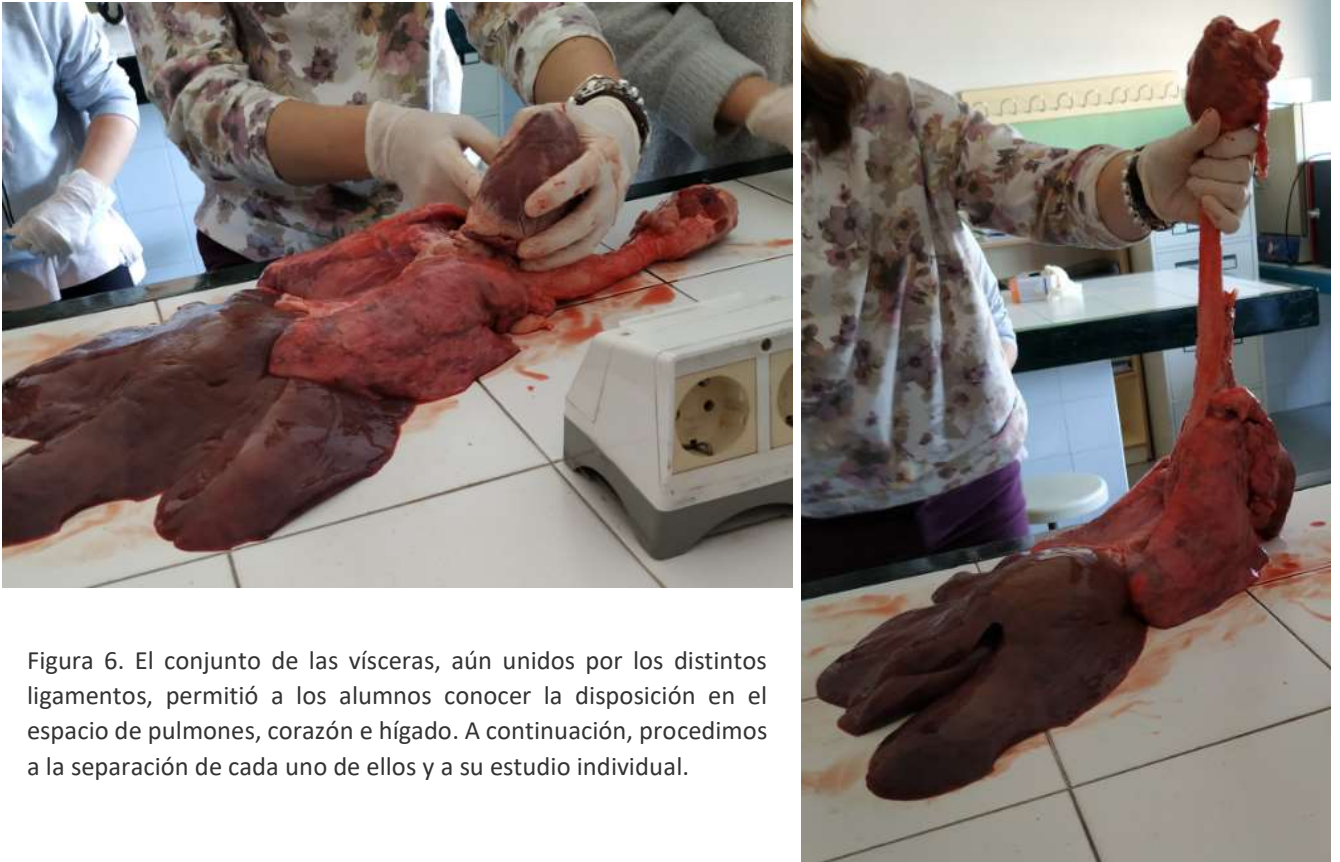

Figura 6. El conjunto de las vísceras, aún unidos por los distintos ligamentos, permitió a los alumnos conocer la disposición en el espacio de pulmones, corazón e hígado. A continuación, procedimos a la separación de cada uno de ellos y a su estudio individual.

Una vez separado el hígado del conjunto de vísceras, distinguimos los distintos lóbulos, así como los ligamentos falciforme y coronario (Figura 7). Fue grato comprobar que los alumnos identificaron fácilmente el lugar en el que se situaba la vesícula biliar, la cual había sido retirada en el matadero.

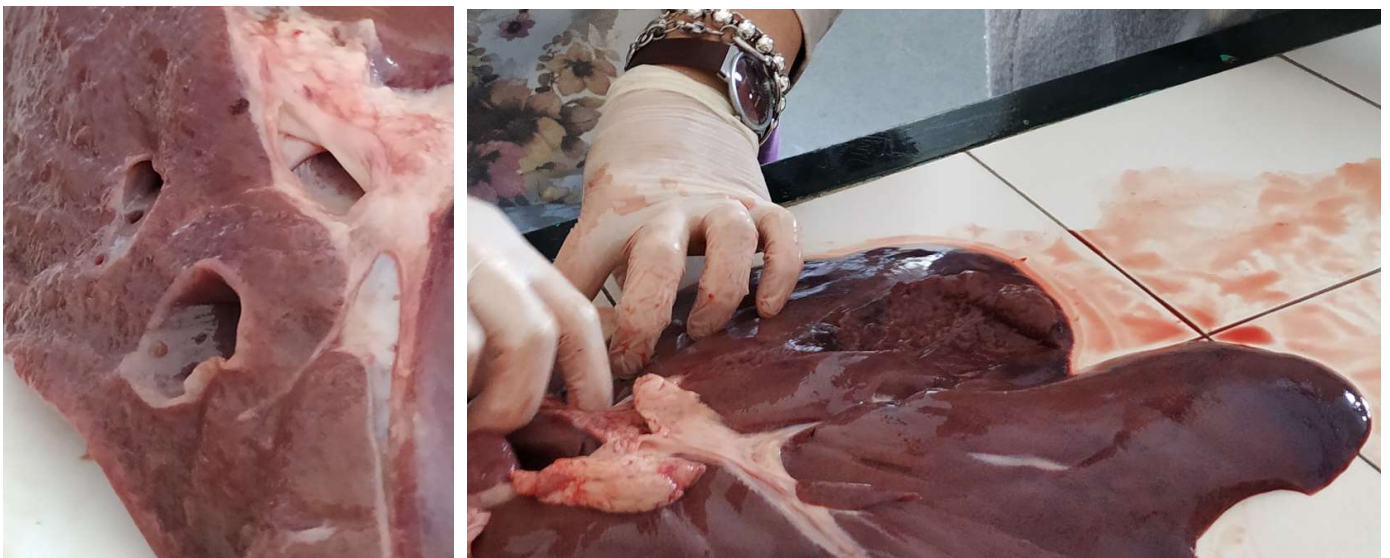

Figura 7. En la figura de la izquierda se pueden ver los orificios de los vasos de entrada y salida a este órgano. Además de los lóbulos, también se identificaron los ligamentos del hígado.



Además, del corazón, durante esta experiencia práctica los alumnos se familiarizaron con la forma y aspecto de los pulmones (Figura 8). El aspecto de los pulmones vacíos y la intensa vascularización resultaron aspectos llamativos para los estudiantes que, de esta forma, fueron conscientes del importante proceso de intercambio gaseoso con la sangre que tiene lugar en estos órganos.

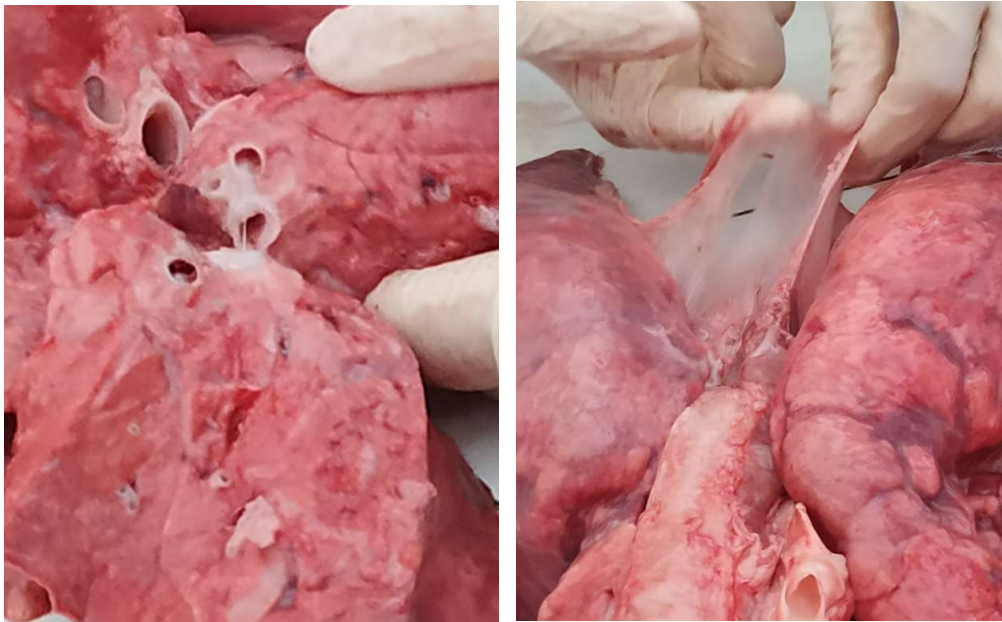


Figura 8. Sección transversal de los pulmones (imagen izquierda), en la que se distingue el árbol bronquial. En la imagen de la derecha, se observa la envoltura del pulmón o pleura.

#### Conclusión.

Como profesora de la materia, considero que este tipo de experiencias consiguen aumentar la motivación y el interés del alumnado por la asignatura. Con un equipamiento muy sencillo y con un coste muy bajo, los beneficios son considerables.

Por otra parte, recomendaría que, a la hora de plantear este tipo de experiencias, se permita un cierto “margen de libertad” al alumnado, teniendo siempre presente que la asistencia del profesor durante la realización de la experiencia debe estar asegurada en todo momento. Un grupo de veinte alumnos, repartidos en pequeños grupos y asesorados por un docente, puede ser una buena ratio, especialmente con alumnos de bachillerato en los que el comportamiento en clase no es ningún problema.

Adicionalmente, las experiencias cooperativas como estas, en la medida en la que contribuyen a que el estudiante se exprese y fundamente su pensamiento o coordine su acción con la de los demás, entre otras cuestiones, son altamente favorecedoras en el aprendizaje por descubrimiento y en las actividades de indagación e investigación.